

# Manuelle Strangbehandlung erfolgreich

## Die physiotherapeutische Behandlung der Strangbildung nach Brustkrebsoperation<sup>a</sup> Elisabeth Josenhans

### Einleitung

Die Diagnose Brustkrebs wird nach Angaben der Deutschen Krebsgesellschaft jährlich bei 55.100 Frauen gestellt. Damit ist Brustkrebs der häufigste bösartige Tumor bei Frauen (Deutsche Krebsgesellschaft e.V. 2006).

In den meisten Fällen ist bei dieser Diagnose ein chirurgischer Eingriff nötig.

Während des normalerweise kurzen Klinikaufenthaltes beschränken sich physiotherapeutische Maßnahmen auf das Zeigen von Übungen zur Verbesserung der Armbeweglichkeit. Diese Übungen soll die Patientin zu Hause weiterführen. Zeigt sich ein Lymphödem, ist die Behandlung mit manueller Lymphdrainage (MLD) eine Selbstverständlichkeit.

Nach einer Brustoperation mit Entfernung von Lymphknoten in der Achsel kann es zu Adhäsionen

der Narben und zur Bildung eines oder mehrerer schmerzhafter Stränge von der Achsel in den Arm kommen.

Ein physiotherapeutisches Behandlungskonzept speziell für die Strangbildung ist nach aktueller Recherche bisher nicht etabliert.

Ärzte der Hamburger Brustzentren, die zur Ursache des Stranges befragt wurden, konnten keine eindeutige, übereinstimmende Aussage über den Strang machen. Es wurden Vermutungen über Narbenstränge, fasciale Verklebungen des Achselgewebes, entzündete Lymphstränge oder Neubildung von Gewebe geäußert. Die Ärzte rieten den betroffenen Patientinnen Übungen zu machen und abzuwarten, bis sich das Problem von selbst behebe. Patientinnen mit hohem Leidensdruck wurde als ärztliche Therapie die operative Entfernung des Stranges angeboten. Die Häufigkeit der Strangbil-

### ZUSAMMENFASSUNG

Mit dieser Studie wurde ein neuer Therapieansatz für Patientinnen mit Strangbildung (Geigensaitenphänomen) nach Brustkrebsoperation auf Wirksamkeit und eventuelle Komplikationen überprüft. Manuelle (Massage) Techniken galten bisher wegen der Gefahr eines Lymphödems als kontraindiziert.

In der Studie wurden 123 Patientinnen mit Strang und/oder operationsbedingter Bewegungseinschränkung der Schulter nach Brustkrebsoperation im Zeitraum Dezember 2003 bis September 2006 erfasst. 105 Patientinnen davon zeigten einen Strang.

Es wird nachgewiesen, dass mit speziellen manuellen Lösungstechniken der Strang bei 94 % der Patientinnen mit durchschnittlich 9 bis 12 Therapiesitzungen völlig beseitigt, bei 6 % deutlich verbessert werden konnte. Die Methode ist selbst bei langjährig bestehenden Strängen und Bewegungseinschränkungen wirksam.

Die Therapie führte zu keinen Nebenwirkungen wie zum Beispiel Lymphödemen.

**Schlüsselwörter** Strang, Geigensaitenphänomen, Physiotherapie nach Brustkrebsoperation

dung wurde mit etwa 5 bis 10% aller Brustkrebsoperationen angegeben. Wissenschaftliche Studien über dieses Phänomen waren den befragten Ärzten nicht bekannt. Legt man diese Schätzung zu Grunde, wären nach den Zahlen der Deutschen Krebsgesellschaft etwa 2.755 bis 5.500 Frauen jedes Jahr in Deutschland davon betroffen.

Befragungen anderer Physiotherapeuten ergaben, dass Stränge gesehen worden seien, eine spezielle Behandlung dafür aber nicht bekannt sei. Alle Kollegen stimmten überein, dass wegen der Gefahr eines Lymphödems nach ihrem Wissen keine manuellen Techniken angewandt werden sollten. Im Internet fanden sich auf den überaus zahlreichen Seiten zum Thema Brustkrebs nur sehr vereinzelte Hinweise auf den Strang. Unter den Stichwörtern Strang, Geigensaitenphänomen oder fibrosierte Lymphbahnen nach Brustkrebsoperation gab es keinerlei Hinweise auf Therapiemöglichkeiten.

Seit einigen Jahren werden in der physiotherapeutischen Praxis der Autorin Patientinnen nach Brustkrebsoperationen behandelt. Unter diesen gab es Patientinnen mit einem Strang in der Achsel, der sich sehr schmerzhaft bei Schultererelevation und -abduktion sichtbar und/oder fühlbar aufspannte. Er verhinderte die freie Beweglichkeit des Armes. Bei einigen Patientinnen war der Strang über den Ellbogen hinaus bis zum Unterarm sichtbar. Diese Situation behindert zum Beispiel die Lagerung der Patientinnen während der Bestrahlung, da der Arm

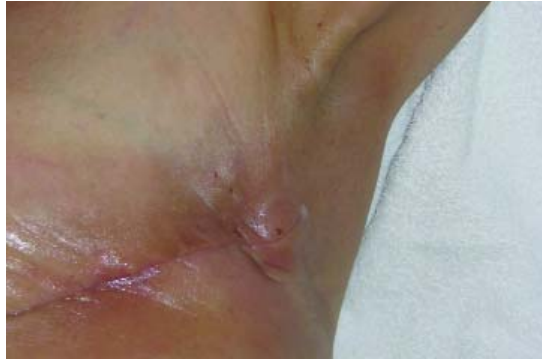

Abb. 1a\_Strang mit Knoten

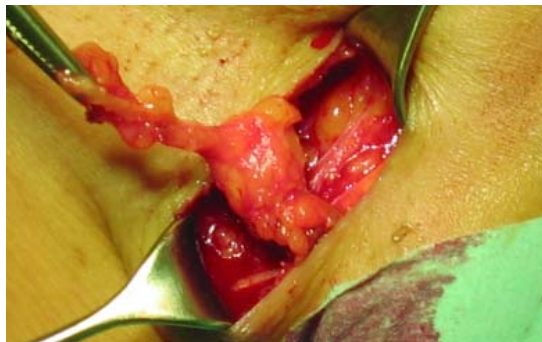


Abb. 1b\_Strang intraoperativ: fibrosierte Lymphbahn mit zystischer Ausweitung

dabei über dem Kopf abgelegt werden muss. Patientinnen schilderten, wie sie sich selbst über Wochen bis Monate erfolglos bemüht hatten, die schmerzhafteste Bewegungseinschränkung mit aktiven Eigenübungen zu verbessern. Einige dieser Patien- >>>

## ABSTRACT

This study examines the effectiveness and possible complications of a new treatment approach for patients with axillary cord formation (»fiddle-string« phenomenon) following breast cancer surgery.

Manual (massage) techniques have previously been regarded as contraindicated due to the risk of lymph edema.

In the period from December 2003 to September 2006, a study was made of 123 patients with cord formation and/or surgery-related mobility restrictions of the shoulder following breast cancer surgery. Cord formation was found in 105 of these patients. By means of special manual releasing techniques, the cord was completely remedied in 94 % of the patients, with an average of 9 to 12 treatment sessions; considerable improvement was achieved in the remaining 6 % of the patients. The method is effective even in the case of cords and mobility restrictions that have existed for many years.

It is demonstrated that the described treatment did not lead to any side effects such as lymph edema.

**Keywords**\_Axillary cord, »fiddle-string« phenomenon, Physiotherapy following breast cancer operation

tinnen gaben sogar an, dass sich der Strang durch die Übungen verdickt habe.

### Ursache und Symptome des Stranges

Im Juni 2005 musste eine Patientin, die sich in physiotherapeutischer Behandlung befand, nachoperiert werden, da auf dem sehr ausgeprägten Strang ein Knoten zu fühlen war (Abb. 1a). Es wurde eine Metastasenbildung befürchtet.

Intraoperativ konnte der Strang eindeutig identifiziert (Abb. 1b) und entfernt werden.

Der Befund des Pathologen zeigte, dass es sich um eine fibrosierte Lymphbahn handelte, die umgeben war von Fett- und Granulationsgewebe. Bei dem Knoten handelte es sich um eine zystische Aufweitung dieser Lymphbahn. Die Diskussion mit dem Chirurgen führte zu folgender Meinung über die Entstehung des Stranges:

Bei der Entfernung von Achsellymphknoten werden die zuführenden Lymphbahnen des Armes und Brustbereiches durchtrennt. Die dadurch verödeten Lymphbahnen fibrosieren und können durch Narbengewebe in der Achsel oder am Brustkorb fixiert werden. Hebt die Patientin den Arm, gerät die verhärtete Lymphbahn durch die Fixierung unter Spannung und kann sich durch die Haut zeigen. Die auf Spannung gebrachte starre Lymphbahn kann erhebliche reißende Schmerzen verursachen, weshalb die Patientin die Bewegung vermeidet und den Arm schont. Die Schonhaltung führt zu einer Verminderung der Schulterflexion und -abduktion. Die anderen Schulterbewegungen bleiben stets voll beweglich und schmerzfrei, wenn nicht noch eine

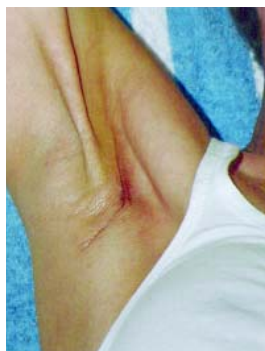

Abb. 2a\_Einzeln Strang

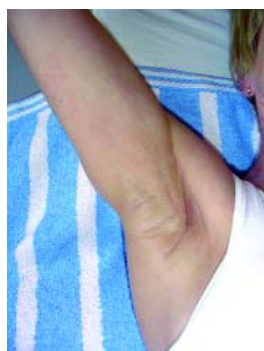

Abb. 2b\_Strang nach der Behandlung verschwunden

zusätzliche Schulterproblematik vorliegt (Differentialdiagnose: Kapselmuster Schultergelenk).

Bei dünnen Patientinnen zeigt sich der Strang deutlicher als bei korpulenten Frauen, da Fettgewebe den Strang kaschiert.

### Arten des Stranges

Folgende Arten eines Stranges ließen sich beobachten:

- Es kann sich ein einzelner Strang in der Achsel zeigen (Abb. 2).
- Die Lymphbahnen stellen sich aufgefächert dar
- Der Strang ist bis über die Ellenbeuge hinweg sichtbar (Abb. 3).
- Im weichen Brustgewebe kommt es durch die verhärteten Lymphbahnen zu einer Einziehung
- Es kann sich ein Strang auf dem Brustkorb unterhalb der Brust entwickeln.
- Selbst bei der Entfernung nur eines Lymphknotens mit der Sentinelmethode kann es zu einem Strang kommen
- Der Strang kann sich noch Jahre nach der Operation darstellen

### Sentinel-Methode (sentinel zu deutsch: Der Wächter)

Der »Wächterlymphknoten« ist die erste Filterstation für die Lymphe der Brust. Er kann zum Beispiel durch ein Farbkontrastmittel dargestellt werden. Stellt sich heraus, dass er nicht befallen ist, so können die nachgeordneten Lymphknoten verschont werden. Ohne Sentinelmethode werden etwa 10 bis 15 Lymphknoten im Level I und II entfernt.

Die Bezeichnung Level I – III bezieht sich auf die drei Gruppen der Lymphknoten zwischen Achsel und Schlüsselbein.

### Manuelle Behandlung des Stranges

Auf dringlichen Wunsch einer Patientin mit starker Bewegungseinschränkung und hohem Leidensdruck wurde der schmerzhafte Strang mit manuellen Lösungstechniken behandelt, worauf sich der Strang nach wenigen Behandlungen zurückbildete. Nach Absicherung mit den behandelnden Ärzten wurden weitere Patientinnen mit Strang gezielt

manuell behandelt. Die Ergebnisse waren ermutigend. Es konnte in allen Fällen, auch wenn seit der Operation Monate vergangen waren, der Strang beseitigt, oder stark reduziert werden.

Im Rahmen der Problematik einer lebensbedrohenden Krebserkrankung wird die Störung der Schulterfunktion von Ärzten nur als kleines Problem am Rande gesehen, das keiner therapeutischen Konsequenz bedarf. Die Patientinnen sind durch die plötzliche Krebserkrankung in einem seelischen Ausnahmezustand. Die Auseinandersetzung mit der Erkrankung und die Folgetherapien wie Chemotherapie und Bestrahlung belasten die Patientinnen sehr. Entsteht durch die Strangbildung eine schmerzhaft eingeschränkte Beweglichkeit, werden Alltagsbewegungen schwierig bis unmöglich. Dies kann zur weiteren seelischen Belastung führen. Für die Patientin stellt sich die Verminderung der Schulterbeweglichkeit deshalb nicht als kleines Problem dar.

Es gibt zahlreiche Beobachtungen während der Behandlungen, dass die Patientinnen durch die unmittelbare Auswirkung der Therapie auf die Verminderung der Schmerzen und die Verbesserung der Bewegungsmöglichkeit sehr positiv reagieren. Sie berichten, dass durch die physiotherapeutische Behandlung zumindest in einem Bereich ein Fortschritt zu spüren ist. Mit jeder Behandlung wird die Schulter beweglicher, der Schmerz erträglicher. Viele Patientinnen berichten, dass sie darüber hinaus die Berührung und Behandlung des operierten Bereiches als heilsam erleben.

Gerade bei Patientinnen, die eine Amputation der Brust verkraften müssen, kann die Behandlung und Berührung des operierten Gebietes zu einer besseren Akzeptanz der veränderten Körperstruktur führen.

Welche physiotherapeutischen Maßnahmen zu positiven Veränderungen des Stranges führen, wird an 123 Patientinnen nach Brustkrebsoperation erläutert.

## Zielsetzung der Studie

Mit dieser Arbeit soll untersucht werden, ob mit einem neuen Therapieansatz der Strang nach einer Brustkrebsoperation mit wenigen Behandlungen

und ohne Nebenwirkungen beseitigt beziehungsweise reduziert werden kann.

## Teilnehmerinnen

### Einschlusskriterien

In die Studie aufgenommen wurden Patientinnen nach einer Brustkrebsoperation, die

- einen sicht- oder fühlbaren Strang hatten und/oder
- Bewegungseinschränkungen der Schulterelektion und/oder
- Schmerzen bei Schulterelektion hatten.

Die Bewegungseinschränkung oder die Schmerzhaftigkeit der Bewegung musste operationsbedingt sein.

### Ausschlusskriterium

Patientinnen, die eine Bewegungseinschränkung aufgrund einer reinen Schultergelenkproblematik hatten, wurden nicht in die Studie aufgenommen

In die Studie eingegangen sind 123 Patientinnen. Diese wurden in der Zeit von Dezember 2003 bis September 2006 physiotherapeutisch behandelt.

## Untersuchungsmethode

Alle Brustkrebspatientinnen mit schmerzhafter und/oder eingeschränkter Armhebung und/oder Strangbildung wurden mit Hilfe des Befundbogens erfasst und die sichtbaren Stränge fotografisch dokumentiert. >>>

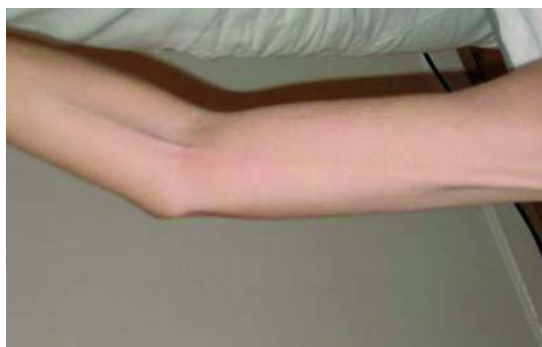

Abb. 3\_Strang bis zum Unterarm

Der Befund dokumentiert unter anderem Folgendes:

- Anamnese
- Art der Operation (erhaltend, Amputation, Aufbau)
- Umfang der Lymphknotenentfernung (Sentinel, Zahl, Befall, Level)
- Armbeweglichkeit (Flexion, Abduktion)
- Schmerzbefragung (Strang, Schulterbeweglichkeit)
- Armumfang bei Schwellung
- Status des Stranges (Verlauf, Stärke, Schmerz)
- Status der Narbe (Verlauf, fixierte Bereiche, schmerzhafte Bereiche, Röte, Schwellung)
- Neurologische Veränderungen (Sensibilitätsstörungen, Scapula alata)
- Serombildung (Häufigkeit von evtl. Punktionen)
- Weitere Therapien (Chemotherapie, Bestrahlung)

Die Armbeweglichkeit wurde mit der Neutral-Null-Methode gemessen. Wurden außer der Einschränkung der Flexion und Abduktion noch andere Einschränkungen gefunden, wurden diese ebenfalls dokumentiert.

Der Schmerz wurde in einer Skala von »0« (kein Schmerz) bis »+++« (starker Schmerz) dokumentiert.

Der Verlauf und die Ausdehnung des Stranges wurde beschrieben, die Stärke in einer Skala von »+« (kleiner Strang) bis »+++« (ausgeprägter, dicker Strang) angegeben.

Die Narbe wurde gezeichnet, Fixationen auf der Zeichnung schraffiert, Schmerzangaben mit »+« (wenig Schmerz) bis »+++« (starker Schmerz) in der Zeichnung markiert. Röte und Schwellung wurden beschrieben.

Bei sichtbarem Befund wurde eine fotografische Dokumentation angefertigt (Abb. 4 a – d).

## Behandlungskonzept

Am Anfang jeder einzelnen Behandlung wurden der Brust- und Achselbereich und der ganze Arm der betroffenen Seite abgetastet und die Patientin nach Beschwerden befragt. Nach den Schmerzangaben der Patientin und dem jeweiligen Tastbefund wurde

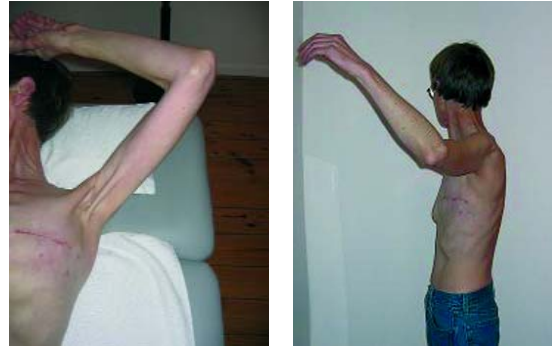


Abb. 4a, b\_Eingangsbefund: Sichtbefund/Beweglichkeit

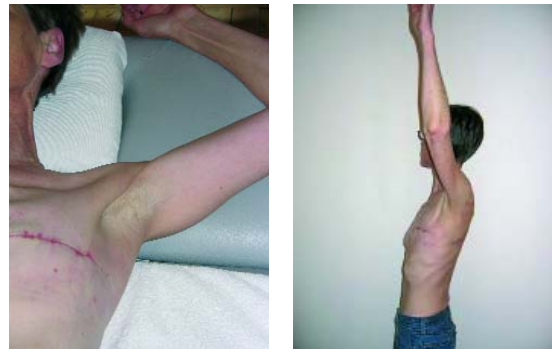

Abb. 4c, d\_Abschlussbefund: Sichtbefund/Beweglichkeit 16 Tage später

die Behandlung ausgeführt. Patientinnen wurden im frühen operationsnahen Stadium besonders vorsichtig behandelt.

Der betroffene Arm wurde in der weitest möglichen Abduktion schmerzfrei gelagert.

Zur Anwendung kamen vorrangig Lösungsgriffe im Bindegewebe (etwa 2/3 der jeweiligen Behandlungseinheit). Meist stellt sich der »Fuß« des Stranges (Abb. 2) in der Axilla gut dar. Die Stellen, an denen der Strang fixiert ist, können genau ertastet werden. Dort wurden die Griffe tief im Gewebe angesetzt und die Verschiebbarkeit der Gewebsschichten wiederhergestellt. Der Strang selbst wurde mittels Anhakgriffen mit wenig Hautverschiebung gedehnt und mobilisiert (Abb. 5). Die Behandlung folgte dem Verlauf des Stranges bis in den Arm, wenn nötig bis zur Hand. Es wurde nie lange an einer Stelle gearbeitet, um keine Mehrdurchblutung/Rötung der Haut zu provozieren und um kein Lymphödem entstehen zu lassen. Im Verlauf der Behandlung wurde der Arm immer weiter

in Abduktion gelagert. 20 bis 40 Grad Beweglichkeitsverbesserung während einer Sitzung sind häufig erreicht worden.

Durch manuelle Fixation des Stranges im Arm bei gleichzeitiger Dehnung ist es in einigen Fällen auch zum hörbaren Zerreißen gekommen. Dies war absolut schmerzfrei und führte augenblicklich zu einer Erweiterung der Beweglichkeit des Armes.

Bei Anhaftungen der Narben in tieferen Gewebeschichten kamen Narbenmassage, Narben-Mobilisationsgriffe und Narben-Dehnungen zur Anwendung.

Myofascial Release, Muskeldehnungen (pectoralis, trapezius, subscapularis, latissimus, biceps), Dehnlagerungen, Hold-Relaxtechniken, Manuelle Therapie des Schultergelenkes, Schulterblattmobilisation und PNF-/Arm- und Schulterblattpattern haben die Behandlung je nach Befund ergänzt.

Der Patientin wurden Eigenübungen gezeigt, um die in der Therapie vergrößerte Beweglichkeit zu erhalten. Die Erfahrung zeigte, dass operationsnah eine geführte aktive und passive Bewegung in die Flexion (Abb. 6 und 7) besser toleriert wurde als aktive Bewegungen. Später wurde die Übungsfolge erweitert mit der Drehdehnlage, Pectoralis-Dehnungen zum Beispiel im Türrahmen, aktiven Übungen mit dem Theraband im PNF-Muster in Flexion/Außenrotation und Übungen zur Aufrichtung der Wirbelsäule.

Die Patientin wurde darauf hingewiesen, den Arm und das Narbengebiet nach der Behandlung sorgfältig zu beobachten und vor der nächsten Behandlung über eventuelle Rötungen im Narbengebiet oder Schwellungen zu berichten. Zeigte sich eine Schwellungsneigung wurde die Patientin parallel mit Manueller Lymphdrainage behandelt.

#### Relative Kontraindikationen

- Lymphödem: Bei Patientinnen mit bestehendem Lymphödem wurde der Strang in Kombination mit Lymphdrainage vorsichtig mitbehandelt.
- Bestrahlung: Patientinnen, die parallel zur Bestrahlung physiotherapeutisch behandelt werden sollten, wurden nur im nicht bestrahlten Gebiet behandelt.

#### Kontraindikationen

- Rötungen der Narben: Es wurde dann nicht im Narbenbereich gearbeitet.
- Bestrahlung: das Bestrahlungsgebiet wurde bis zwei Wochen nach der Bestrahlung nicht manuell behandelt.
- Metastasenbefall in der Achsel: die Achsel wird dann nicht manuell behandelt.

#### Umfang der Behandlungen

Die Patientinnen wurden zweimal bis dreimal in der Woche je eine halbe Stunde behandelt.

Patientinnen mit starker Bewegungseinschränkung, die zeitnah bestrahlt werden sollten, wurden auch bis zu fünfmal in der Woche vor Beginn der Bestrahlung behandelt.

#### Ausgangsbefunde

Von den 123 ausgewerteten Patientinnen wurden 63% brusterhaltend operiert. Bei 37% wurde die Brust amputiert. >>>

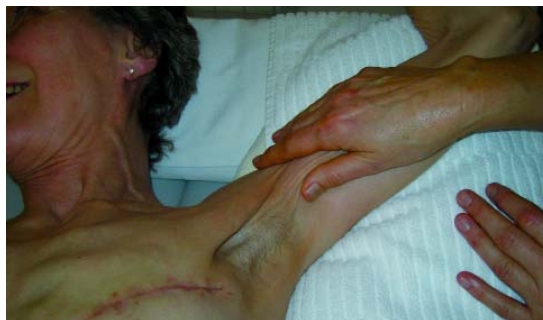
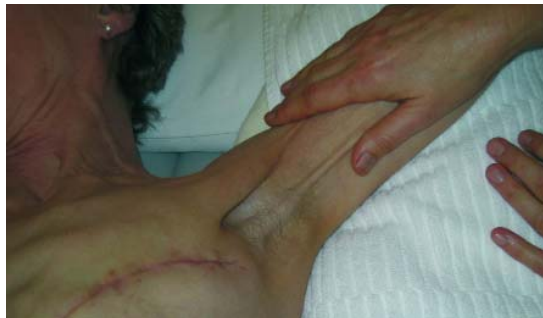
Abb. 5\_Manuelle Behandlung: Der Strang wird mit wenig Hautverschiebung gedehnt und mobilisiert

105 Patientinnen hatten einen Strang. Die Hälfte der behandelten Patientinnen begann die Therapie innerhalb der ersten vier Wochen postoperativ. Ein Drittel begann ein bis drei Monate nach der Operation und etwa ein Viertel begann ein bis elf Jahre postoperativ.

#### Brusterhaltend operierte Patientinnen

Von den brusterhaltend operierten Patientinnen hatte 88% einen Strang und 4% ausschließlich Narbenbeschwerden. 3% beschrieben schmerzhafte Veränderungen des m. pectoralis durch die Bestrahlung und 5% diffuse Armbeschwerden. 77% der Patientinnen hatten eine deutliche Bewegungseinschränkung, 5% nur eine endgradige Bewegungseinschränkung und 18% zeigten eine freie Beweglichkeit der Schulter.

#### Patientinnen mit Ablatio Mammarum

Von den Patientinnen, bei denen die Brust abgenommen worden war, hatten 80% einen Strang und Probleme mit dem Narbenzug. 13% hatten ausschließlich einen Narbenzug und 7% beschrieben schmerzhafte Veränderungen des m. pectoralis nach Bestrahlung.

78% der Patientinnen hatten eine deutliche Bewegungseinschränkung, 16% nur eine endgradige Bewegungseinschränkung und 6% zeigten eine freie Beweglichkeit der Schulter.

#### Dokumentation

Dokumentiert wurde mit Hilfe eines standardisierten Befundbogens zu Beginn und am Ende der Behandlungsserie. Es wurden speziell die folgenden Parameter erfasst:

- Bewegungsausmaß
- Schmerz bei der Bewegung
- Strangbildung
- Narbenadhäsionen
- Auswirkung der Behandlung auf den Strang
- Dauer der Gesamtbehandlung und
- Komplikationen im Sinne von Lymphabflussstörungen

Alle Patientinnen erhielten eine manuelle Behandlung wie unter dem Abschnitt »Behandlungskon-



Abb. 6 a, b: aktiv geführte Bewegungen

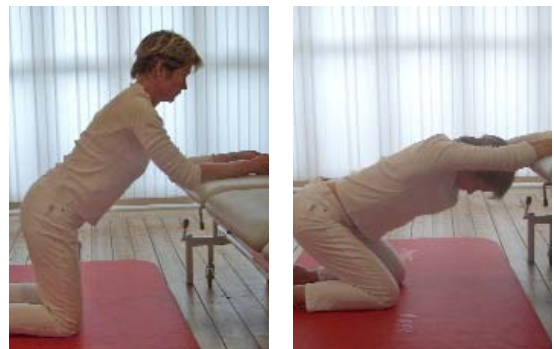

Abb. 7 a, b: passiv geführte Bewegungen

zept« beschrieben wird. Es gab keine Vergleichsgruppe. Die Patientinnen wurden differenziert erfasst in zwei Gruppen

- 1) brusterhaltend operierte Patientinnen
- 2) Patientinnen mit Ablatio

Dies war sinnvoll, da die Ablatio-Patientinnen zusätzlich noch Beschwerden durch Narbenzug der ausgedehnten Narben hatten.

Durch die Dokumentation sollte festgestellt werden, wie sich die Behandlung auf

- den Strang
- die Beweglichkeit des Armes
- den Narbenzug

auswirkte. Außerdem sollten Komplikationen und die Dauer der Behandlung untersucht werden.

#### Endbefunde/Ergebnisse

##### Brusterhaltend operierte Patientinnen

Die Beweglichkeit nach Abschluss der Behandlung war bei 94 % Patientinnen vollständig seitengleich

frei und 6 % leicht eingeschränkt (Grafik 1a und Abb. 1).

Der Strang war bei 96 % der Patientinnen nicht mehr sicht- oder fühlbar. Bei 4 % war er zwar noch sicht- oder fühlbar, aber deutlich reduziert (Grafik 1b).

**Patientinnen mit Ablatio**

Die Beweglichkeit war nach Abschluss der Behandlung bei 84% Patientinnen vollständig seitengleich frei. Bei 16% blieben endgradige Einschränkungen (Grafik 2a und Abb. 2).

Der Narbenzug war bei 93 % der Patientinnen verschwunden. Bei 7% war er noch spürbar, aber verbessert worden (Grafik 2b).

Der Strang war bei 92% der Patientinnen nicht mehr sicht- und fühlbar. Bei 8% war er noch sicht- oder fühlbar, aber deutlich reduziert (Grafik 2c)

**Gesamtbewertung**

Oberstes Ziel der Behandlung war die volle und schmerzfreie Beweglichkeit. Dies ist bei 90% aller 123 behandelten Patientinnen erreicht worden. Bei 94% aller 105 Strangpatientinnen war der Strang verschwunden (Abb. 2b). Bei 6% blieb der Strang noch sichtbar.

Die Abbildungen 8a – d zeigen, dass das Behandlungsziel der seitengleichen, schmerzfreien Flexion erreicht wurde, der Strang hier aber noch sichtbar geblieben ist. Die brusterhaltend operierten Patientinnen erhielten im Durchschnitt neun Behandlungen. Bei Patientinnen mit Ablatio wurden 12 Behandlungen benötigt.

**Komplikationen**

Es wurden keine ernsthaften Komplikationen beobachtet. Es kam bei wenigen Patientinnen zu leichten lokalen Schwellungen nach der Behandlung. Die folgende Behandlung wurde daraufhin noch schonender ausgeführt. Es kam zu keinen bleibenden Schwellungen oder Lymphödemen. Zeigte sich eine Rötung der Narbe, wurde dieser Bereich in den folgenden Behandlungen ausgelassen, bis die Rötung verschwunden war.

**Abbruch der Behandlung**

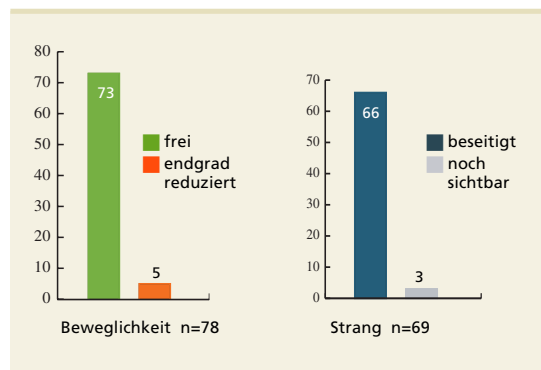
Ein Abbruch der Behandlung erfolgte bei unter 10%

der Patientinnen wegen Rehammaßnahmen, Metastasierung, weiterer nötiger Operationen, Thrombose im Port oder Erysipel des Armes nach Schnittverletzung. Es gab keinen Abbruch wegen Komplikationen, die durch die Behandlung ausgelöst wurden oder aufgrund einer Nichtakzeptanz der Behandlung. Patientinnen, die die Behandlung abgebrochen hatten, kamen nicht in die Auswertung.

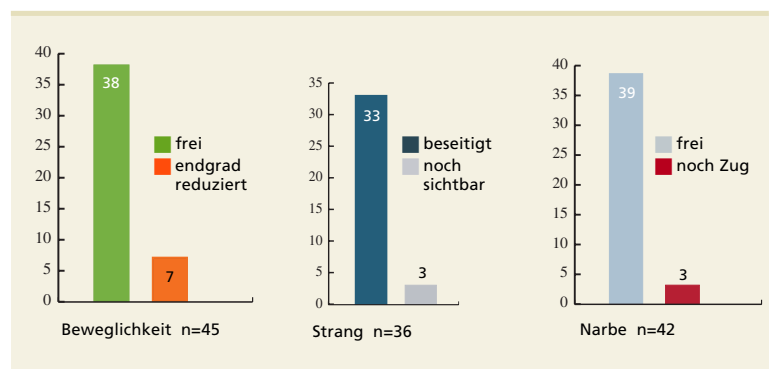
**Diskussion**

In ärztlicher Literatur finden sich Hinweise auf physiotherapeutische Maßnahmen nach Brustkrebsoperation (Feige 2001, Bastert 2003). Es wird auf aktive und passive Übungen zur Wiederherstellung der Armbeweglichkeit hingewiesen.

Saitenartige, sklerosierte Lymphbahnen werden in der sehr umfassenden Arbeit von M. Hus- >>>



Grafik 1a, b\_Behandlungsergebnisse bei brusterhaltend operierten Patientinnen



Grafik 2a, b, c\_Behandlungsergebnisse bei Patientinnen mit Ablatio mammae

sein über »Physikalisch-therapeutische Maßnahmen nach Brustkrebsoperation...« erwähnt (Hussein 2005). Dort wird auf die Wichtigkeit von Physiotherapie hingewiesen. Hussein empfiehlt Entspannungsübungen, Dehnungstechniken, Haltungsschulung und leichte Massagen im Schmerzbereich, aber nicht in der Axilla. Bei Narbenbeschwerden werden großflächige manuelle Verschiebetechniken befürwortet, im Nachsatz wird aber angegeben, dass keine anhaltende Schmerzreduktion möglich sei.

Therapievorschläge für das Phänomen des Stranges werden nicht genannt.

In physiotherapeutischer Literatur finden sich Hinweise auf die Strangbildung als Geigensaitenphänomen, Strangbildung, Sklerosierung von Lymphbahnen (Friebel 2006, Henscher 2004, Kolster 2002, Zimmermann 2006).

Als empfohlene physiotherapeutische Behandlung in der Akutphase werden Pneumonie, Thrombose- und Ödemprophylaxe genannt. Als Therapie

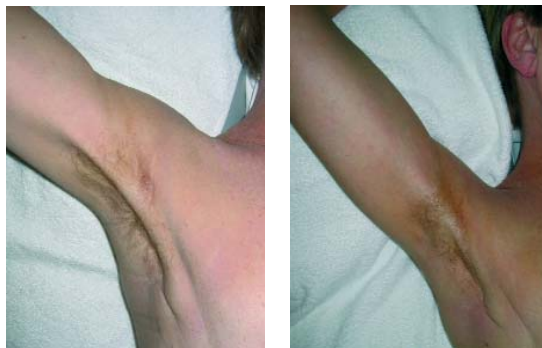

Abb. 8 a, b\_Strang nach der Behandlung zwar noch sichtbar ...

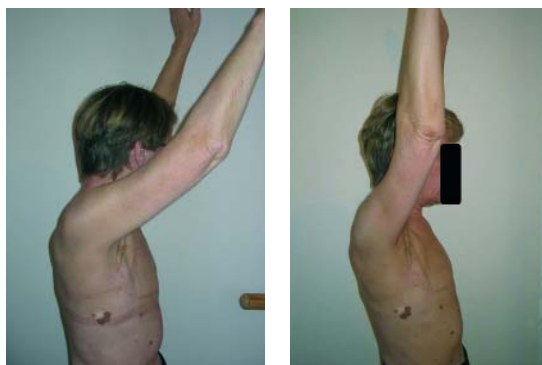

Abb. 8 c, d... Beweglichkeit aber wieder hergestellt

für die spätere Phase werden Dehnlagerungen, Schultergelenk- und Schulterblattmobilisationen und aktive Übungen empfohlen. Es wird darauf hingewiesen, dass Massagen kontraindiziert sind, um kein Lymphödem entstehen zu lassen. Marnitztherapie wird erlaubt.

Therapievorschläge für das Phänomen des Stranges werden nicht genannt.

Nach physiotherapeutischen Grundsätzen wird fixiertes Gewebe, das bei Dehnung unter Spannung gerät und Schmerzen macht, zuerst an der entsprechenden Fixationsstelle gelöst, bevor es auf Dehnung beansprucht wird. An jeder anderen Körperstelle verfahren Physiotherapeuten in dieser Weise – warum nicht bei dieser speziellen Problematik?

Der bisherige Grundsatz, Patientinnen nach einer Brustkrebsoperation mit begleitender Lymphknotenentfernung nur mit aktiver Therapie und Eigenübungen zu versorgen, muss in Frage gestellt werden. Dieser Grundsatz hatte zu Zeiten radikaler Lymphknotenentfernungen wahrscheinlich seine Berechtigung. Durch schonendere Operationsverfahren in der Axilla, wie zum Beispiel die Sentinelmethode (siehe Kasten), ist die Gefahr eines Lymphödems deutlich verringert, so dass manuelle Lösungstechniken im operierten Arm und auch in der Achsel angewandt werden können. Werden sie mit entsprechender Vorsicht angesetzt, kann das Problem des Stranges ohne Nebenwirkungen beseitigt werden.

Selbstverständlich sollen weiterhin knetende Massagen vermieden werden, um keine Reizung des Gewebes zu provozieren.

Durch die Fotodokumentation mit den eindrucksvollen Vorher-/Nachher- Bildern konnten viele Ärzte der Hamburger Brustzentren, Radiologen, Onkologen und niedergelassene Gynäkologen von der Wirksamkeit dieser Therapie überzeugt werden. Dadurch wurden gezielt Patientinnen mit Strang zur physiotherapeutischen Behandlung geschickt. Die Brisanz der großen Anzahl dieser Fälle zeigte sich. Man muss die Frage stellen, wieso das Problem und die Häufigkeit des schmerzhaften Stranges bei der großen Anzahl von brustkrebsoperierten Patientinnen bisher nicht wissenschaftlich untersucht wurden und Behandlungen nicht etabliert sind.

### Fragen, die es noch zu beantworten gilt

1. Verschwindet der Strang von selbst und in welchem Zeitraum?
2. Bei wie viel Prozent der Patientinnen ist eine reine Übungsbehandlung in welchem Zeitrahmen erfolgreich?
3. Bei wie viel Prozent der Patientinnen ist die oben beschriebene manuelle Behandlung im Verhältnis zur Übungsbehandlung in welchem Zeitrahmen erfolgreich?

Aus der Erfahrung der vergangenen drei Jahre wird die Behauptung aufgestellt, dass die oben geschilderte manuelle Behandlung der herkömmlichen Übungsbehandlung überlegen ist.

Es konnte mit dieser Arbeit nachgewiesen werden, dass die manuelle Lösungstherapie bei den behandelten Patientinnen zu einer raschen Wiederherstellung der schmerzfreien Funktion des Schultergelenkes geführt hat und kein Lymphödem hervorgerufen wurde.

Die Annahme, dass der Strang von alleine verschwinden würde, kann nicht bestätigt werden. Es gab viele Beispiele von Patientinnen, die noch Jahre nach der Operation mit einem Strang und Beschwerden zur physiotherapeutischen Behandlung kamen. In allen Fällen konnte eine Verbesserung des Zustandes erreicht werden. Eine Patientin, die im Jahr 2002 operiert worden war, litt an einem starken Strang und einer schmerzhaften Bewegungseinschränkung. Nach sechs Behandlungen war die Beweglichkeit seitengleich schmerzfrei wiederhergestellt, der Strang verringert, allerdings noch sichtbar geblieben (Abb. 8a, b).

Mit der nötigen Vorsicht und ständigem Einfühlen in das veränderte Gewebe konnte komplikationsfrei behandelt werden. Die Behandlungsdauer war kurz, dadurch konnten zum Beispiel wichtige Folgebe-

handlungen wie Bestrahlungen zeitgerecht durchgeführt werden.

Die Kosten für die hier beschriebene Behandlung sind niedrig, in Zeiten der restriktiven Gesundheitspolitik ein nicht unwesentlicher Faktor.

### Schlussfolgerungen

Jede Patientin, die unter den hier vorgestellten Beschwerden leidet, sollte Hinweise auf den Strang und seine Behandlung finden können.

Dazu beitragen können Informationen in der Klinik, die Erwähnung der Problematik in Patientenbroschüren, die Erwähnung der Problematik in Büchern über Brustkrebs.

Außerdem bieten sich Informationsangebote im Internet an.

Jede Physiotherapeutin, die mit Brustkrebspatientinnen arbeitet, sollte um die Therapiemöglichkeit zur schnellen Verbesserung des Stranges wissen.

Ärzte, die Brustkrebspatientinnen betreuen, müssen auf die erweiterten Möglichkeiten der Physiotherapie nach Brustkrebsoperation hingewiesen werden.

Diese Arbeit soll bekannt machen, dass ein erfolgreiches Therapiekonzept für den Strang nach einer Brustkrebsoperation entwickelt und überprüft worden ist.

Da die Studie in einer einzelnen physiotherapeutischen Praxis nicht randomisiert und kontrolliert durchgeführt werden konnte, bleibt zu wünschen, dass weitere wissenschaftliche Untersuchungen angestellt werden. - >>>



**ELISABETH JOSENHANS**

ist als Physiotherapeutin seit 1987 in eigener Praxis in Hamburg-Eppendorf tätig. Sie absolvierte ein Psychologiestudium von 1981 bis 1985 und die NLP-Masterausbildung von 1995 bis 1997.

## ANMERKUNG

- a Die Arbeit gewann den Wissenschaftspreis 2007 des ZVK

## LITERATUR

- 1 Bastert G (2003) *Spezielle gynäkologische Onkologie 2: Malignome der Mamma*. Urban und Fischer, 4. Auflage: 167
- 2 Deutsche Krebsgesellschaft e.V. (2006) *Brustkrebs- Internetseite 12/2006*
- 3 Feige A et al (2001) *Frauenheilkunde*. Urban und Fischer. 2. Auflage: 545
- 4 Friebe S, Waldemann-Rex S, Reuss Ch (2006) *Krankheitslehre für Physiotherapeuten und Masseure: Gynäkologie und Geburtshilfe*. Urban und Fischer. Gelbe Reihe: 83–89
- 5 Henscher U (2004) Hüter-Becker A (Hrsg). *Physiotherapie in der Gynäkologie: Physiotherapie nach Brustoperation*. Georg Thieme Verlag: 193–211
- 6 Hussein M, Baumeister RGH, Schwoerer M (2005) *Manual Empfehlungen zur Diagnostik, Therapie und Nachsorge Mammakarzinome: Physikalisch-therapeutische Maßnahmen nach Brustkrebsoperation incl. Behandlung von Lymphödemen mit Hinweisen zur Heil- und Hilfsmittelverordnung*. W. Zuckschwerdt Verlag München 10. Auflage: 173–182
- 7 Kolster B, Ebel-Paprotny G (2002) *Leitfaden Physiotherapie 4. Auflage: Operative Gynäkologie*. Urban und Fischer: 596–604
- 8 Zimmermann A (2006) *Rolle der Physiotherapie in der Rehabilitation nach Brustkrebsoperation – Ein Überblick*. Zeitschrift für Physiotherapeuten: 1210–1219